

## **El Ozono y los factores de crecimiento en la curación de las úlceras** (Publicado en la Rivista di Ossigeno-Ozonoterapia. Octubre 2006)

El uso del Ozono en la curación de las heridas y úlceras se remonta a la Primera Guerra Mundial, cuando se aplicó en las heridas sépticas de guerra y en abscesos, presentaban una mejor cicatrización bajo la acción desinfectante del ozono.

Hoy en día, la patología infecciosa en las úlceras de los miembros inferiores ha aumentado su frecuencia debido a las siguientes circunstancias:

1. La dificultad en vencer la infección larvada por gérmenes habituales. (diabetes, inmunidad deprimida, traumatismos con heridas anfractuadas...)
2. La disminución de la luz arterial (ya sea por espasmo o esclerosis de la íntima arterial). Esta situación impide el necesario flujo sanguíneo para aportar oxígeno y nutrientes a la célula.
3. La insuficiencia venosa que impide el retorno de la sangre, facilitando la hinchazón y la estasis sanguínea.
4. La carencia de vitaminas y minerales, así como los componentes necesarios para la “cementación” del tejido conectivo.

Se calcula que entre el 40-50 % de los diabéticos desarrollan úlceras en los pies, llegándose a la amputación en un 20 por ciento, independientemente del tipo de úlcera que presenten.

La terapia con el Ozono es la alternativa a la “definitiva” amputación, por sus efectos beneficiosos que enumero:

1. Efecto antibacteriano y antiviral tanto sistémico como local debido a la formación discreta de peróxidos.
2. Aumento de la elasticidad del glóbulo rojo, permitiéndole mayor penetración en la micro circulación (anti-sludge)
3. Aumento de la producción, siempre a nivel del glóbulo rojo, del 2,3DPG (difosfoglicerato), responsable de la cesión de Oxígeno a los tejidos.
4. Mejoramiento del metabolismo del Oxígeno por aumento de la utilización de la glucosa, de los ácidos grasos y por la activación de enzimas anti-radicales libres.

### **Los Factores de crecimiento (FC)**

Son pequeños fragmentos proteicos biológicamente activos que pertenecen al grupo de las **citoquinas**.

Aunque los FC son producidos y segregados por todas las células del organismo como respuesta a un estímulo específico donde se encuentran en mayor proporción es en las **plaquetas**. Cuando estas sustancias (citoquinas) se unen a los receptores de la membrana celular, la célula se activa o inhibe en sus funciones.

El primer factor de crecimiento, descubierto en 1960, fue denominado Epídermal Growth Factor (EGF) o factor de crecimiento epidérmico (FCE) nombre que indica su capacidad de inducir la proliferación celular en cultivos de células de la epidermis.

Todos los factores aislados hasta el momento, promueven en los tejidos celulares vecinos una serie de actividades que las podemos resumir en: actividad, proliferación, diferenciación y quimiotáxis en diferentes células blanco, como lo pueden ser macrófagos y osteoblastos.

Además los factores de crecimiento estimulan la angiogénesis, con lo que favorecemos el aporte de sangre arterial a dichos tejidos afectados

### **Método de extracción de los FC**

Se realiza una extracción sanguínea al paciente y se centrifuga la sangre. Del suero se separa la fracción correspondiente al concentrado de plaquetas o Plasma Rico en Plaquetas (PRP). Dicha fracción de suero rico en plaquetas, será la utilizada.

Caso N° 1: R. A: 11-12-2003. 59 años. Ama de casa y trabaja en bar (mucho tiempo de pie). Presenta úlcera maleolar de dos años de duración. Aspecto necrótico con gran pigmentación periférica. Desde hace 2 meses con antibióticos+analgesicos. Dolor clavante, ardiente, ondulante, <noche y >movimiento y caminar. Antecedente de flebitis complicadas y varios sesiones de tratamiento esclerosante de venas. El dolor es tan intenso que provoca temblor y ansiedad.

#### **Tratamiento local:**

1. Limpieza de la úlcera agua ozonizada a 20 microgramos/ml., retirando bien los esfacelos.
2. Infiltración periférica (3-5 cm del borde de la úlcera) con suero (20 cc)+Lidocaina (1 ampolla).
3. Infiltración posterior de Ozono/oxígeno a 16 microgramos /mililitro.
4. Aspiración con la campana conectado a una bomba de vacío
5. Aplicación de Ozono/Oxígeno a 100 microgramos /mililitro, en bolsa de plástico durante 15 minutos.
6. Retirar bolsa y cerrar la úlcera con gasa empapada de suero propio del paciente rico en plasma rico en plaquetas (PRP)

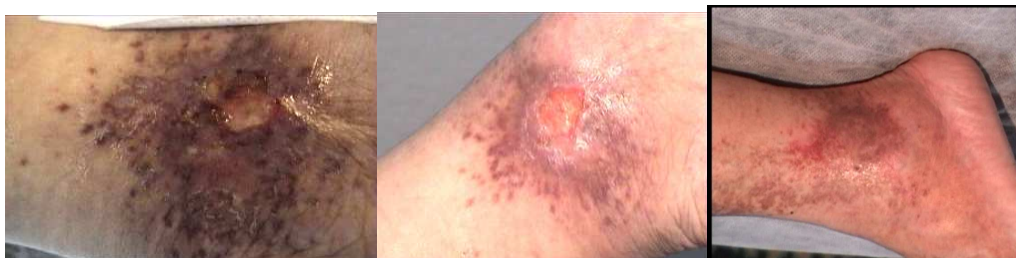#### **Tratamiento general:**

1. Autohemoterapia de 110 cc de sangre con mezcla de 100 cc. de Ozono/oxígeno a concentración de 55 microgramos/mililitro, en total 5.500 microgramos de Ozono
2. Autosanguis IM con 5 cc de sangre ozonizada propia (del frasco anterior), con una ampolla de Placenta compositum.-Circulo-injeel-Lynfomiosot-Funiculus umbilicales-Discus compositum- (se utilizó un compuesto cada vez )

#### **Evolución de la enfermedad:**

Tras 5 sesiones de tratamiento espaciado entre 10 y 25 días, la paciente experimentó:

1. Mejoría en el dolor de la úlcera casi desde la primera sesión
2. Mejoría en la hinchazón de la pierna a la 2-3 sesión
3. Cierre total de la úlcera entre la 4-5 sesión



#### **Segundo caso: S.V. 21 años. Estudiante**

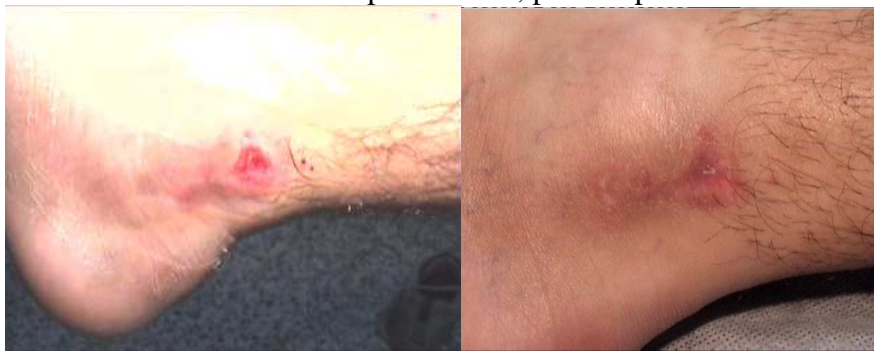Úlcera residual que no cura tras un accidente en moto que provocó herida inciso-contusa en maleolo interno, interesando a éste, pero solo con erosión. El pie presento gran hinchazón y hematoma. El cirujano le refresca la herida (técnica de Friederich).

Toma durante 20 días antibióticos y analgésicos, llegando a mí como lo presenta en la foto 1.

**Tratamiento local:**

1. Limpieza de la úlcera con agua ozonizada a 20 microgramos/ml. Retirando bien los esfacelos.
2. Infiltración periférica (3-5 cm del borde de la úlcera) con suero salino (10 cc)+Lidocaína (1 ampolla).
3. Infiltración posterior de Ozono/oxígeno a 12 microgramos /mililitro.
4. Aspiración con la campana conectado a una bomba de vacío
5. Aplicación de Ozono/Oxígeno a 100 microgramos /mililitro, en bolsa de plástico durante 15 minutos
6. Retirar bolsa y cerrar la úlcera con gasa empapada de suero propio del paciente rico en plasma rico en plaquetas (PRP)

Resultado: en tan solo 15 días la herida cerró dejando cierta cicatriz reaccional que se solucionó infiltrando ozono perilesional, previa aplicación de de Ozono

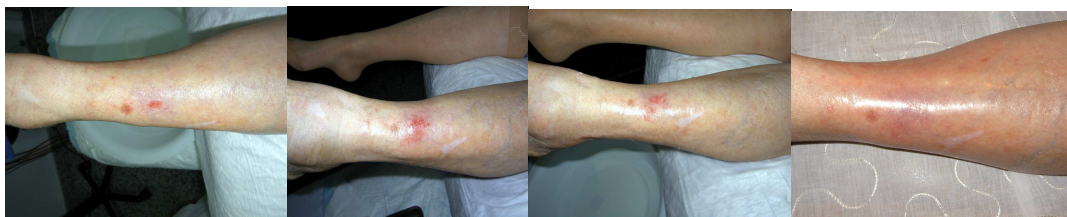

Tercer caso:

Herida provocada por la rozadura de un paraguas que no curaba después de tres meses de evolución. La úlcera se ubicaba en zona anterior de pierna izquierda, de aspecto circular, no muy profundo, de aspecto limpio. La paciente no era diabética, ni hipertensa, ni tampoco presentaba ninguna molestia, tan solo desesperación de que la úlcera que no cerraba.

**Tratamiento local:**

1. Limpieza de la úlcera con agua ozonizada a 20 microgramos/ml. Retirando bien los esfacelos.
2. Autosanguis IM con 5 cc de sangre ozonizada propia con una ampolla de Placenta compositum.
3. Cerrar la úlcera con gasa empapada de suero propio del paciente rico en plasma rico en plaquetas (PRP)

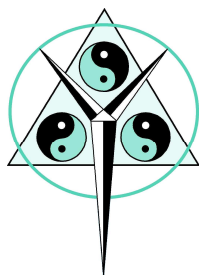


**Evolución:** A la semana aparecía crecimiento epidérmico perilesional y a los 15 días, la ulcera esta totalmente cerrada y su epidermis regenerada.

**Conclusiones:**

La cicatrización de una ulcera tratada con Ozono depende en términos generales

1. Del tiempo desde su aparición (cronicidad)
2. De la edad del paciente.(dudoso)
3. De la bioquímica que presente (niveles de glucemia, colesterol, triglicéridos....etc)
4. Importancia de la esterilización completa de la ulcera (fondo y tejido circundante). Esto compete al Ozono en dosis de 80-100 microgramos/ml.
5. La activación del tejido de granulación como la re-epidermización depende de los factores de crecimiento contenidos en las plaquetas que al degranularse se liberan. Son las citoquinas que movilizaran a los fibroblastos necesarios.
6. En las dos últimos casos. Podemos observar que se prescinde de la aplicación de Ozono en bolsas; y en la última de las infiltraciones de Ozono periféricas (son muy dolorosas).



Dr. José Faus Vitoria  
Nº Col. **464609582** (Valencia)-España  
Republica Argentina, 52, 2º, 3ª  
46701-Gandia (Valencia)  
e-mail: [clinica@doctorfaus.com](mailto:clinica@doctorfaus.com)  
[consulta@doctorfaus.com](mailto:consulta@doctorfaus.com)  
[drfaus@ono.com](mailto:drfaus@ono.com)  
Web: [www.doctorfaus.com](http://www.doctorfaus.com)